




REVISTA DE
GASTROENTEROLOGÍA
DE MÉXICO

www.elsevier.es/rgmx



ARTÍCULO ORIGINAL

Experiencia inicial en el abordaje laparoscópico de la obstrucción intestinal

C. Fortea-Sanchis*, P. Priego-Jiménez, D. Martínez-Ramos, V. Ángel-Yepes, C. Villegas-Cánovas, J. Escrig-Sos y J.L. Salvador-Sanchis

Servicio de Cirugía General y Digestiva, Hospital General de Castellón, Castellón, España

Recibido el 19 de febrero de 2013; aceptado el 6 de julio de 2013

PALABRAS CLAVE

Obstrucción intestinal;
Laparoscopia;
Abordaje laparoscópico;
Adhesiolisis

Resumen

Antecedentes: El abordaje laparoscópico de la obstrucción intestinal continúa siendo controvertido.

Objetivo: Evaluar nuestros resultados iniciales en el tratamiento laparoscópico de la obstrucción intestinal.

Material y métodos: Estudio retrospectivo de pacientes diagnosticados de oclusión intestinal, e intervenidos mediante laparoscopia, desde enero de 2008 hasta el 30 de junio de 2012. Las variables empleadas fueron: edad, sexo, etiología de la oclusión, cirugías previas, evolución clínica, realización del neumoperitoneo, uso de incisión de asistencia, tiempo anestésico, tasa de conversión, días de estancia postoperatoria, tiempo hasta la tolerancia a líquidos, complicaciones.

Resultados: 26 pacientes, 18 mujeres (69.2%) y 8 varones (30.8%), edad media de 64,35 años (21-92 años). La etiología más frecuente de la oclusión fue secundaria a bridas, con 12 casos. En 9 pacientes (34.6%) el abordaje fue totalmente laparoscópico. En otros 9 pacientes (34.6%) se complementó con una incisión de asistencia. Así, el abordaje laparoscópico constituyó un éxito en 18 casos (69.2%). En 8 pacientes (30.8%) se convirtió a cirugía abierta. La mediana del tiempo anestésico fue de 95 min (55-165 min) de la estancia postoperatoria de 6 días (3-72 días) y de la tolerancia de líquidos de 3 días (1-10 días). Los pacientes en los que se efectuó un abordaje totalmente laparoscópico presentaron una menor estancia hospitalaria, una ingesta de líquidos más precoz y un menor número de complicaciones postoperatorias; solo esta última variable fue estadísticamente significativa.

Conclusiones: Los resultados iniciales de nuestra experiencia son buenos, aunque se precisan más pacientes para poder estandarizar y extender el uso de esta técnica.

© 2013 Asociación Mexicana de Gastroenterología. Publicado por Masson Doyma México S.A. Todos los derechos reservados.

* Autor para correspondencia.

Correo electrónico: carlosfortea@gmail.com (C. Fortea-Sanchis).

KEYWORDS

Bowel obstruction;
Laparoscopy;
Laparoscopic
approach;
Adhesiolysis

The laparoscopic approach to bowel obstruction: An initial experience

Abstract

Background: The laparoscopic approach to bowel obstruction is still controversial.

Objective: To evaluate our initial results in the laparoscopic treatment of bowel obstruction.

Material and methods: A retrospective study on patients diagnosed with bowel obstruction that underwent laparoscopic surgery within the time frame of January 2008 to June 30, 2012. The variables employed were: age, sex, occlusion etiology, previous surgeries, clinical progression, pneumoperitoneum creation, use of an auxiliary incision, anesthesia duration, conversion rate, postoperative hospital stay, time needed to tolerate liquids, and complications.

Results: Twenty-six patients, 18 women (69.2%) and 8 men (30.8%), with a mean age of 64.35 years (range: 21-92 years) were analyzed. The most frequent obstruction etiology was secondary to adhesions and presented in 12 cases. Nine patients (34.6%) underwent a completely laparoscopic approach and laparoscopy was complemented by an auxiliary incision in another 9 patients (34.6%), resulting in 18 cases (69.2%) of successful laparoscopic approach. Eight patients (30.8%) required conversion to open surgery. The mean anesthesia duration was 95 min (range: 55-165 min), mean postoperative hospital stay was 6 days (range: 3-72 days), and the mean amount of time needed to tolerate liquids was 3 days (range: 1-10 days). The patients that underwent complete laparoscopic approach presented with shorter hospital stay, they were able to ingest liquids earlier, and they presented with a lower number of postoperative complications; this latter variable was the only one that was statistically significant.

Conclusions: The initial results of our experience were good, although more patients are needed in order to standardize and extend the use of this technique.

© 2013 Asociación Mexicana de Gastroenterología. Published by Masson Doyma México S.A. All rights reserved.

Introducción

La oclusión intestinal es la complicación quirúrgica más frecuente en la cirugía abdominal, siendo uno de los principales motivos de visita a urgencias. Se calcula que alrededor de un 15-35% de los pacientes intervenidos requerirán ingreso hospitalario por este motivo, y que en un 2-5% será necesaria una intervención quirúrgica, ya sea por mala evolución con tratamiento conservador, o por la existencia de una oclusión completa con sospecha de isquemia intestinal¹⁻³.

Clásicamente, la oclusión intestinal ha sido considerada como una contraindicación absoluta para el abordaje laparoscópico. Esto ha sido debido al aumento del riesgo de aparición de lesiones iatrogénicas, a la dificultad en el manejo de las asas intestinales dilatadas y a la presencia de un peor campo operatorio⁴⁻⁶.

Recientemente, con el aumento de experiencia en este abordaje, esta contraindicación ha pasado a ser relativa, consiguiéndose minimizar dichos inconvenientes. De este modo, los pacientes intervenidos mediante esta vía de abordaje podrían beneficiarse de las ventajas ampliamente demostradas de la cirugía laparoscópica: menor dolor postoperatorio, menor íleo, menor infección de herida, menor tasa de hernias incisionales, menor estancia postoperatoria, beneficio estético y disminución de futuras adherencias^{4,5,7-9}. Esta última ventaja es quizás la más importante, ya que la probabilidad de sufrir un nuevo episodio de oclusión intestinal en estos pacientes aumenta a un 30% tras un primer episodio, a un 40% tras un segundo y hasta a un 60% tras el tercero⁸.

A pesar de estos avances el abordaje laparotómico sigue considerándose de elección para el tratamiento quirúrgico

de la oclusión intestinal. El papel de la laparoscopia en este campo sigue siendo controvertido^{3,6,10}.

El objetivo de este estudio fue evaluar los resultados iniciales en el tratamiento laparoscópico de la obstrucción intestinal en nuestro centro y comprobar si esta vía de abordaje resulta segura y eficaz en estos casos.

Pacientes y métodos

Se efectuó un análisis descriptivo y retrospectivo de todos los pacientes diagnosticados de obstrucción intestinal e intervenidos mediante un abordaje laparoscópico en el Hospital General de Castellón (Comunidad Valenciana, España), durante el período comprendido entre enero de 2008 y junio de 2012. Las intervenciones fueron llevadas a cabo por un total de 10 cirujanos (adjuntos especialistas y residentes en formación).

El diagnóstico de obstrucción de intestino delgado se efectuó con relación a la historia clínica, la exploración física y los hallazgos radiológicos. Según el protocolo existente en nuestro centro si el paciente poseía antecedentes de cirugías previas, y el cuadro era compatible con una suboclusión intestinal, el manejo inicial era conservador con dieta absoluta, sonda nasogástrica y sueroterapia. Si tras 24-48 h de observación el paciente no mejoraba se decidía la intervención quirúrgica. Por otro lado, si el cuadro era compatible con un cuadro de obstrucción intestinal completa se derivaba directamente a cirugía (fig. 1).

En el caso de que el paciente requiriera intervención quirúrgica, la vía de abordaje dependía del criterio específico del cirujano. En términos generales los criterios empleados

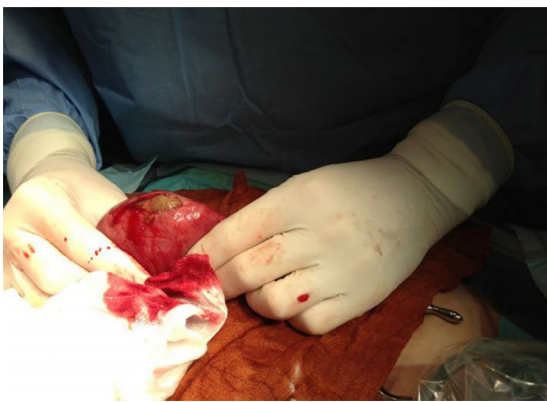

Figura 1 Extracción de íleo biliar mediante incisión de asistencia.

para indicar un abordaje laparoscópico en la oclusión intestinal fueron los siguientes.

Criterios de inclusión

La elección de la vía de abordaje fue elegida por el cirujano responsable en cada caso; fundamentalmente se incluyeron pacientes que presentaban un cuadro de obstrucción intestinal secundario a un cuerpo extraño (litiasis biliar, bezoar...) o en los casos en que existía sospecha de la presencia de una única brida como causa de la oclusión intestinal (ver etiología en la [tabla 1](#)).

Criterios de exclusión

Pacientes con una gran distensión abdominal, es decir, tanto en casos con asas de intestino delgado de más de 4 cm de diámetro medidas en tomografía axial computarizada (TAC) como en aquellos en los cuales a criterio del cirujano esta gran distensión imposibilitaría la visualización correcta tras la realización del neumoperitoneo, existencia de complicaciones o sospecha de fístula intestinal en la cirugía previa e inestabilidad hemodinámica.

VARIABLES CLÍNICAS

Los pacientes fueron divididos en 3 grupos: 1) abordaje totalmente laparoscópico; 2) abordaje laparoscópico con incisión de asistencia; y 3) conversión a cirugía abierta.

Tabla 1 Etiología de la oclusión intestinal

Bridas	12 (46.2%)
Íleo biliar	4 (15.4%)
Hernias pared abdominal ^a	2 (7.7%)
Cuerpo extraño	2 (7.7%)
Isquemia intestinal	2 (7.7%)
Bezoar	1 (3.8%)
Hernia interna	1 (3.8%)
Otros ^b	2 (7.7%)

^a Hernia inguinal encarcerada, eventración encarcerada.

^b Laparotomía en blanco, asa suturada a pared abdominal.

El primer grupo, como indica su nombre, incluyó aquellos pacientes en los que se pudo resolver el cuadro de oclusión intestinal a través de un abordaje laparoscópico exclusivo. El segundo grupo incluyó aquellos pacientes en los que el procedimiento se efectuó a través de una vía laparoscópica, pero fue necesario realizar una incisión de asistencia de pequeño tamaño para la extracción de un cuerpo extraño o del segmento de intestino delgado subsidiario de resección. Por último, el tercer grupo incluyó aquellos pacientes en los que fue necesario efectuar una conversión del procedimiento a un abordaje abierto ante la imposibilidad de efectuar la cirugía completa por vía laparoscópica.

Las distintas variables empleadas para el presente estudio fueron: edad, sexo, etiología de la oclusión, cirugías previas, evolución clínica, técnica para la realización del neumoperitoneo, uso de incisión de asistencia, tiempo anestésico, tasa de conversión, días de estancia postoperatoria y tiempo hasta tolerancia a líquidos y complicaciones tanto intra como postoperatorias.

Técnica quirúrgica habitual

El paciente se coloca en decúbito supino con los brazos extendidos a lo largo del cuerpo. Tanto el cirujano principal como el ayudante se colocan en el lado izquierdo del paciente, y el monitor de laparoscopia se dispone en el lado derecho. La técnica utilizada para realizar el neumoperitoneo dependerá de las preferencias individuales del cirujano, pero con una mayor tendencia al uso de la técnica abierta según técnica de Hasson a nivel periumbilical. En los casos en los que se utiliza la aguja de Veress, esta se inserta al nivel del cuadrante superior izquierdo. Tras un breve examen de la cavidad peritoneal, preferiblemente con la óptica de 30°, se introducen 2 trócares de 5 y de 10 mm (a veces 12 mm) bajo visión directa. La localización de los trócares va a depender de los hallazgos intraoperatorios.

Usando un par de pinzas atraumáticas el cirujano comienza el examen del intestino delgado partiendo de la válvula ileocecal, hasta llegar a la zona de transición, en donde se encuentra la causa de la obstrucción. Esta maniobra requiere paciencia y delicadeza, con el objetivo de evitar tracciones excesivas sobre las asas intestinales, ya que son muy friables y existe un riesgo importante de perforación; a ser posible se intentará traccionar del mesenterio y no de las propias asas intestinales.

Cuando la causa es una brida se procede a la sección de la misma con la tijera. Se deben extremar las precauciones si se utiliza electrocauterio, ya que el riesgo de producir quemaduras a distancia en otras asas del intestino delgado es elevado. No se recomienda el uso de instrumentos de alta energía, como bisturí armónico o bipolar. Si existe cualquier otra causa que requiera una mínima laparotomía (extracción de cuerpo extraño, bezoar, resección intestinal, etc.) esta se realizará en línea media (aprovechando el lugar en donde hemos introducido el Hasson) para extraer la pieza y realizar la resección y anastomosis fuera del abdomen.

Si no es posible encontrar la zona de transición debido a que las asas del intestino delgado se encuentran muy dilatadas o existen adherencias densas que nos impiden progresar, se convertirá el procedimiento a cirugía abierta.

Análisis estadístico

Para el análisis estadístico de los resultados se utilizó el programa SPSS 19.0, analizando las variables cualitativas mediante el test de la Chi-cuadrado y el de la probabilidad de Fisher. Se consideró que el resultado era estadísticamente significativo cuando la $p < 0,05$.

Resultados

Se incluyeron un total de 26 pacientes, 18 mujeres (69.2%) y 8 varones (30.8%), con una media de edad de 64.35 años (rango 21-92 años). Como se desprende de la [tabla 1](#) la indicación más frecuente en nuestra experiencia para el abordaje laparoscópico fueron las bridas con 12 casos (46.2%), seguidas del íleo biliar con 4 casos (15.4%). Las características clínicas y los detalles de los pacientes aparecen resumidos en la [tabla 2](#). Como se puede observar en esta tabla hasta 17 pacientes (65.4%) presentaban antecedentes de cirugías previas, y hasta en un 41.17% de los pacientes existían antecedentes de 2 o más cirugías (casi en un 90% de los casos vía abierta), lo cual añade mayor importancia a los resultados postoperatorios obtenidos.

En 9 pacientes (34.6%) la intervención se pudo efectuar a través de un abordaje exclusivamente laparoscópico. En otros 9 pacientes (34.6%) el proceso laparoscópico se complementó con una incisión de asistencia. Por tanto, el abordaje laparoscópico constituyó un éxito en 18 casos (69.2%). En 8 pacientes (30.8%) fue precisa la conversión a un procedimiento abierto. Las causas de conversión aparecen reflejadas en la [tabla 3](#).

Dado que la etiología más frecuente de abordaje puramente laparoscópico fue la oclusión intestinal secundaria a bridas, el éxito de la laparoscopia en el manejo de esta entidad fue del 58.3% (5 conversiones).

El grupo de pacientes en los que se efectuó el procedimiento totalmente por vía laparoscópica presentan, en valores absolutos, un menor tiempo anestésico (90 min frente a 110 min frente a 107.50 min), una menor estancia hospitalaria (5 días frente a 7 días frente a 6 días), una menor frecuencia relativa de complicaciones postoperatorias (11.1% frente a 33.3% frente a 37.5%) y una ingesta más precoz de líquidos (2.56 días frente a 3.67 días frente a 4.63 días).

Sin embargo, de todos los resultados únicamente la menor tasa de complicaciones alcanzó valores estadísticamente significativos ($p = 0.046$).

Aparecieron complicaciones postoperatorias en 9 pacientes (34.6%), siendo las más importantes las relativas a infección de la herida quirúrgica con 4 casos, un caso de shock séptico, uno de fístula intestinal, un caso de colección intraabdominal y un caso de distrés respiratorio. A pesar de que alguna de las complicaciones refiere cierta gravedad, no se produjo ningún caso de fallecimiento (mortalidad 0%). Únicamente fue reintervenido un paciente por una visceración, precisamente el paciente en el cual tras una laparoscopia en blanco se efectuó la conversión a cirugía abierta, sin que se llegara a ningún diagnóstico en ambos casos.

En la [tabla 4](#) se comparan los resultados según el abordaje empleado.

Tabla 2 Características clínicas

	N = 26
<i>Edad^a</i>	64.35 años (21-92)
<i>Sexo</i>	
Varón	8 (30.8%)
Mujer	18 (69.2%)
<i>ASA:</i>	
I	2 (7.7%)
II	12 (46.2%)
III	10 (38.5%)
IV	2 (7.7%)
<i>Intervenciones quirúrgicas previas</i>	
Sí	17 (65.4%)
No	9 (34.6%)
<i>Número de intervenciones quirúrgicas previas</i>	
1	10 (38.5%)
2	3 (11.5%)
3	4 (15.4%)
<i>Tipo de abordaje previo</i>	
Abierto	15 (57.7%)
Laparoscópico	2 (7.7%)
<i>Tipo de cirugías abdominales previas</i>	
Cirugía ginecológica	6
Cirugía bariátrica	2
Cirugía de vesícula biliar	2
Cirugía gástrica	1
Cirugía colorrectal	2
Apendicectomía	2
Cirugía de hernia	1
Cirugía de neuroblastoma	1
<i>Diagnóstico preoperatorio</i>	
Radiografía abdomen	2 (7.7%)
TAC abdominopélvica	22 (84.6%)
Ecografía abdominal	2 (7.7%)
<i>Neumoperitoneo</i>	
Hasson	20 (76.9%)
Veress	5 (19.2%)
Visi-port	1 (3.8%)
Abordaje totalmente laparoscópico	9 (34.6%)
Abordaje laparoscópico con incisión de asistencia ^b	9 (34.6%)
Conversión a cirugía abierta	8 (30.8%)

^aMedia y rango

^b Íleo biliar, cuerpo extraño, bezoar y resección intestinal.

Tabla 3 Causas de conversión a cirugía abierta

Tasa de conversión	8 (30,8%)
Importante dilatación de asas intestinales	5
Adherencias densas	1
Hemoperitoneo	1
Reparación de hernia inguinal	1

Tabla 4 Resultados del tratamiento quirúrgico

	Totalmente laparoscópico	Incisión de asistencia	Conversión	Global
Tiempo anestésico	93.33 min (rango 55-150 min)	107.78 min (rango 75-150 min)	113.75 min (rango 60-165 min)	104.6 min (rango 55-165 min)
Estancia hospitalaria (mediana)	5 días (rango 3-8 días)	7 días (rango 3-20 días)	6 días (rango 4-72 días)	6 días (rango 3-72 días)
Enterotomía iatrogénica	0 (0%)	1 (11.1%)	0 (0%)	1 (3.8%)
Resección intestinal	0 (0%)	3 (33.3%)	3 (37.5%)	6 (23%)
Complicaciones postoperatorias	1 (11.1%)	5 (55.5%)	3 (37.5%)	9 (34.6%)
Ingesta líquidos	2.56 días (rango 1-4 días)	3.67 días (rango 1-9 días)	4.63 días (rango 2-10 días)	3 días (rango 1-10)
Reintervención	0 (0%)	0 (0%)	1 (12.5%)	1 (3.8%)
Recurrencia	0 (0%)	0 (0%)	1 (12.5%)	1 (3.8%)
Mortalidad	0 (0%)	0 (0%)	0 (0%)	0%
Seguimiento	14.78 meses (rango 1-45 meses)	14.1 meses (rango 0-44 meses)	12.62 meses (rango 3-25 meses)	13.8 meses (rango 1-45 meses)

Discusión

Actualmente no existen ensayos clínicos aleatorizados en la literatura científica en los que se compare el abordaje abierto frente al laparoscópico para el tratamiento de la oclusión intestinal⁵. Por este motivo, y debido a la falta de claros criterios para la selección de los pacientes, el abordaje laparoscópico no se ha extendido en la oclusión intestinal tal como lo ha hecho en otras muchas enfermedades digestivas.

Recientemente han aparecido distintos estudios que avalan su seguridad en manos de cirujanos experimentados en este abordaje^{7,9,11-13}. A pesar de que las cifras de conversión pueden llegar a ser elevadas, el aumento de la experiencia y la mejor selección de los pacientes han hecho que las cifras se reduzcan considerablemente. Así, por ejemplo, en el año 1995, la Sociedad Suiza de Cirugía diseñó un estudio prospectivo multicéntrico⁷ con 537 pacientes, y obtuvo una tasa de conversión del 32.4%. En 2001 Levar et al.¹¹, en un estudio retrospectivo multicéntrico sobre 308 pacientes, obtuvieron una tasa de conversión del 54.6%. Un metaanálisis reciente de O'connor et al.¹², incluyendo 2,005 pacientes, muestra una menor tasa de conversión del 29%, que disminuye hasta el 17% en el grupo de Mancini et al.¹³. En nuestra experiencia la tasa de conversión es del 30.8%, cercana a las cifras publicadas en la literatura.

Como mencionamos anteriormente, es imprescindible una buena selección de pacientes para minimizar esta cifra. La sospecha de brida única es la principal indicación de la vía laparoscópica (fundamentalmente en pacientes con adherencias embriogénicas o tras apendicectomía), junto con la oclusión por cuerpos extraños, bezoares o íleo biliar. En este sentido, creemos que es de gran utilidad el empleo de la TAC previo a la cirugía, para de esta manera decidir tanto la indicación de la intervención como la vía de abordaje^{3,4}.

Por otra parte, de acuerdo con la bibliografía consultada y con nuestra propia experiencia, se podrían considerar como contraindicaciones relativas las anestésicas propias del estado del paciente, la sospecha de oclusión por carcinomatosis peritoneal, la existencia de distensión de intestino

delgado mayor de 4 cm en las pruebas de imagen y la sospecha de adherencias densas^{3,5,14}. Del mismo modo, el empleo de la vía laparoscópica en pacientes con sospecha de isquemia o peritonitis es controvertido, siendo considerado por ciertos grupos como contraindicación relativa. No obstante, y aunque técnicamente es factible, la mayoría de autores, entre los que nos incluimos^{4,5}, recomiendan una incisión de asistencia para realizar la resección y la anastomosis en caso de ser necesarias. No obstante, para disminuir esta tasa de conversión queda por definir criterios más específicos para la selección de casos, ya que actualmente la preferencia del cirujano sigue siendo determinante para la elección de la vía de abordaje.

Clásicamente, otro de los argumentos en contra del abordaje laparoscópico para el tratamiento quirúrgico de la oclusión intestinal ha sido el aumento de las lesiones iatrogénicas desapercibidas durante la adhesiolisis. Wullstein et al.⁶ describieron unas cifras alrededor del 27% para la vía laparoscópica frente a un 13% del abordaje abierto. Recientemente distintos grupos^{3,10} han publicado cifras claramente inferiores (3-17%) que avalan la seguridad de esta vía de abordaje en manos de cirujanos expertos. En nuestra serie únicamente se produjo una enterotomía accidental que se detectó durante el acto quirúrgico y se reparó de forma primaria. Tal como comentamos previamente, la disección ha de ser delicada, evitando la tracción sobre las asas intestinales y extremando el uso de la electrocoagulación⁴. Siguiendo estos principios, la tasa de complicaciones puede ser baja. En este mismo sentido, otras maniobras quirúrgicas recomendadas son la realización del neumoperitoneo mediante una técnica abierta, con el objetivo de evitar lesiones intestinales debido al síndrome adherencial que presenta el paciente. Sin embargo, el resto de técnicas para la realización del neumoperitoneo no están contraindicadas; así, y tal como se desprende en nuestro estudio, aunque la técnica abierta fue la más empleada, también tuvo cabida el abordaje mediante aguja de Veress. Además, resulta fundamental evitar la colocación de trócares sobre incisiones previas, alejándose de estas lo máximo posible. Asimismo, durante el acto operatorio ha de filiarse la etiología de la

oclusión. Si no fuera posible mediante laparoscopia es obligatoria la conversión a laparotomía^{4,5,8,10}.

El papel del abordaje laparoscópico en este campo se da fundamentalmente en la prevención de futuras adherencias que provocarían la recidiva del cuadro de oclusión intestinal, con los consiguientes costes socioeconómicos que esto conlleva. En nuestro ámbito nacional no conocemos ningún informe en esa dirección; sin embargo, en Estados Unidos se calcula un gasto de unos 1.3 billones de dólares al año por este motivo⁴. De este modo, podrían compensar el aumento de gastos perioperatorios de la laparoscopia.

La aparición de adherencias está claramente relacionada con el empleo de la laparotomía, pudiendo aparecer en el 70-90% de los casos⁴. Esta cifra disminuiría drásticamente si efectuáramos el procedimiento por vía laparoscópica.

El estudio presenta ciertas limitaciones fundamentalmente en la selección de pacientes, ya que esta se llevó a cabo según la indicación del cirujano; así los cirujanos con mayor experiencia en el abordaje laparoscópico intervinieron a un mayor número de pacientes. Por otro lado, se compararon los resultados de los distintos abordajes y tal vez existió un sesgo de selección, ya que aquellos pacientes en los cuales se realizó conversión a cirugía abierta fueron los de mayor dificultad técnica, con lo cual es lógico que presentaran mayor estancia hospitalaria y complicaciones. En opinión de los autores son necesarios estudios prospectivos aleatorizados que comparen ambas vías de abordaje. No obstante, tal como se desprende de los resultados de nuestra serie y coincidiendo con la literatura internacional^{4,5,7-9}, el abordaje laparoscópico de la oclusión intestinal es seguro y reproducible.

En conclusión, con el abordaje laparoscópico se pueden obtener buenos resultados en el tratamiento de la oclusión intestinal, siempre que se cuente con los recursos humanos y técnicos para llevarla a cabo. No obstante, pese al aumento en la experiencia en esta vía de abordaje, se mantiene una alta tasa de conversión, por lo que es imprescindible una buena selección de pacientes que minimice esta cifra. La experiencia del equipo quirúrgico resulta fundamental en estos casos.

Financiación

No se recibió patrocinio de ningún tipo para llevar a cabo este artículo.

Conflicto de intereses

Los autores declaran no tener conflicto de intereses.

Bibliografía

1. Ellis H, Moran BJ, Thompson JN, et al. Adhesion-related hospital readmissions after abdominal and pelvic surgery: A retrospective cohort study. *Lancet*. 1999;353:1476-80.
2. Beck DE, Opelka FG, Bailey HR, et al. Incidence of small-bowel obstruction and adhesiolysis after open colorectal and general surgery. *Dis Colon Rectum*. 1999;42:241-8.
3. Grafen FC, Neuhaus V, Schob O, et al. Management of acute small bowel obstruction from intestinal adhesions: Indications for laparoscopic surgery in a community teaching hospital. *Langenbecks Arch Surg*. 2010;395:57-63.
4. Chousleb E, Shuchleib S, Chousleb A. Laparoscopic management of intestinal obstruction. *Surg Laparosc Endosc Percutan Tech*. 2010;20:348-50.
5. Vettoretto N, Carrara A, Corradi A, et al. Laparoscopic adhesiolysis: Consensus conference guidelines. *Colorectal Dis*. 2012;14:208-15.
6. Wullstein C, Gross E. Laparoscopic compared with conventional treatment of acute adhesive small bowel obstruction. *Br J Surg*. 2003;90:1147-51.
7. Dindo D, Schafer M, Muller MK, et al. Laparoscopy for small bowel obstruction: The reason for conversion matters. *Surg Endosc*. 2010;24:792-7.
8. Essani R, Bergamaschi R. Laparoscopic management of adhesive small bowel obstruction. *Tech Coloproctol*. 2008;12:283-7.
9. Strickland P, Lourie DJ, Suddleson EA, et al. Is laparoscopy safe and effective for treatment of acute small-bowel obstruction? *Surg Endosc*. 1999;13:695-8.
10. Ghosheh B, Salameh JR. Laparoscopic approach to acute small bowel obstruction: Review of 1,061 cases. *Surg Endosc*. 2007;21:1945-9.
11. Levard H, Boudet MJ, Msika S, et al. Laparoscopic treatment of acute small bowel obstruction: A multicentre retrospective study. *ANZ J Surg*. 2001;71:641-6.
12. O'Connor DB, Winter DC. The role of laparoscopy in the management of acute small-bowel obstruction: A review of over 2,000 cases. *Surg Endosc*. 2012;26:12-7.
13. Mancini GJ, Petroski GF, Lin WC, et al. Nationwide impact of laparoscopic lysis of adhesions in the management of intestinal obstruction in the US. *J Am Coll Surg*. 2008;207:520-6.
14. Léon EL, Metzger A, Tsiotos GG, et al. Laparoscopic management of small bowel obstruction: Indications and outcome. *J Gastrointest Surg*. 1998;2:132-40.