

## Cartas al Director

### Hematoma subcapsular hepático tras CPRE

---

*Palabras clave:* Hematoma subcapsular hepático. CPRE.

*Key words:* Subcapsular hepatic hematoma. ERCP.

---

*Sr. Director:*

Desde su primera descripción en el año 2000 (1), son 4 los casos descritos de hematoma subcapsular hepático secundario a la realización de una CPRE (2,3). La mayoría de los casos se han resuelto de forma conservadora sin necesidad de ningún abordaje quirúrgico.

#### Caso clínico

Mujer de 30 años sin antecedentes personales de interés que ingresa en nuestro servicio con el diagnóstico de ictericia obstructiva secundaria a posible coledocolitiasis. En la analítica destacan bilirrubina de 4,6 mg/dl, GOT 406 UI/l, GPT 512 UI/l, amilasa 50 UI/l. Ecografía abdominal: coledocolitiasis. Vía biliar no dilatada.

En la CPRE se visualiza una vía dilatada sin coledocolitiasis y se realiza esfinterotomía.

Tras la prueba, la paciente comienza con dolor en epigastrio e HCD irradiado al hombro y sensación nauseosa. En la exploración la paciente se encuentra agitada, hipotensa, taquipneica con intenso dolor en HCD con importante defensa voluntaria que dificulta la exploración. Analítica: bilirrubina 1,6 mg/dl, GOT 101 UI/l, GPT 311 UI/l, amilasa 71 UI/l, hemoglobina 11,6 g/dl, leucocitos 8.800  $\mu$ /l. TAC abdominopélvico: colección de 4,7 x 10 x 11 cm con un área más densa en su interior (probablemente coágulos y con burbujas de gas, sugerentes de infección) adyacente al lóbulo hepático derecho. Aerobilia en

vía biliar extrahepática. No líquido libre ni neumoperitoneo (Figs. 1 y 2).

En función del mal estado clínico de la paciente, que no responde a ninguna pauta analgésica y a los hallazgos del TAC sugerentes de absceso adyacente al hígado con signos de sangrado e infección, y sin poder descartar una perforación duodenal, se decide intervenir quirúrgicamente.

En la cirugía se observa un hematoma subcapsular en el lóbulo hepático derecho de unos 10 cm y con burbujas en su interior. Se realiza colangiografía intraoperatoria en la que no se visualiza ninguna alteración en la vía biliar, así como la colecistectomía y evacuación del absceso, dejando un drenaje en espacio subfrénico derecho.

La paciente pasa a planta y se instaura tratamiento antibiótico de amplio espectro.

Cultivo de líquido: *E. coli*. Hemocultivos estériles. A raíz de un episodio de anemia es necesario transfundir 4 concentrados de hematíes. Se realizan ecografías y escáners seriados en donde se objetiva persistencia de hematoma, por lo que se decide colocar un *pig-tail*. La evolución es satisfactoria siendo dada de alta tras 4 semanas de ingreso.

#### Discusión

La CPRE es una técnica mínimamente invasiva, que incluso realizada por personal experto no está exenta de un cierto número de complicaciones (pancreatitis, colangitis, perforaciones, hemorragia,...). La tasa es variable en función de la experiencia del médico oscilando entre un 2-10%. Del mismo modo también existe un cierto riesgo de mortalidad (0,5-1%) (4,5).

El desarrollo de un hematoma subcapsular hepático tras la realización de una CPRE, es una complicación rara, habiéndose descrito junto con este 4 casos en la literatura (1-3). El hematoma subcapsular se va a producir por el pinchazo accidental de la guía metálica, utilizada durante el procedimiento, en el árbol biliar intrahepático, con la consiguiente rotura de vasos sanguíneos y el paso de aire al conducto biliar y al hematoma (3).

En los otros 3 casos descritos, el manejo del paciente fue conservador, no requiriendo cirugía. Una vez vista la evolución

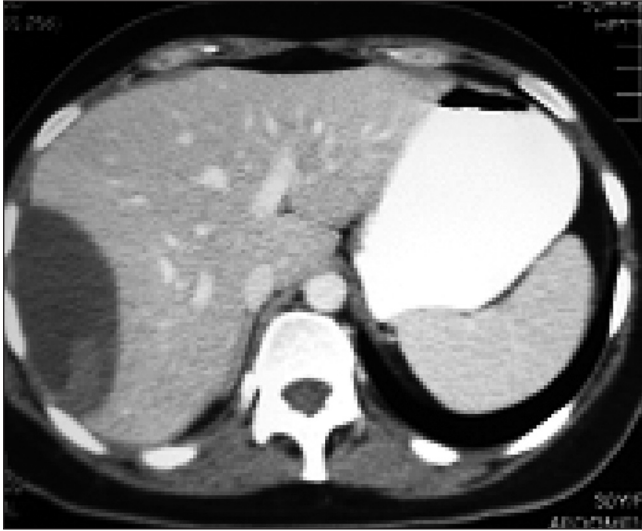


Fig. 1.

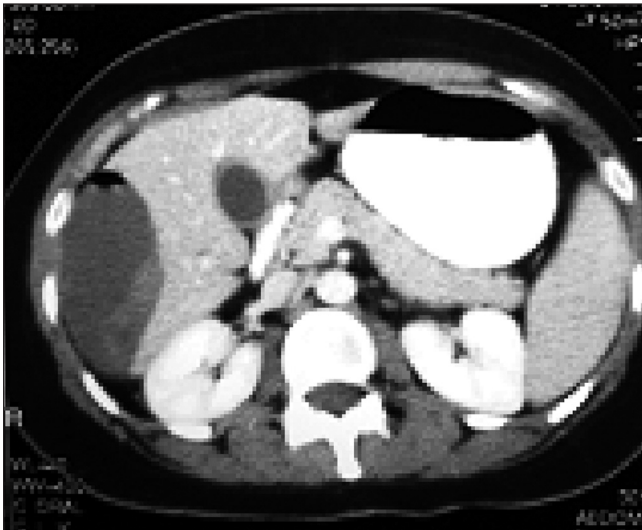


Fig. 2.

de nuestra paciente, probablemente esta actitud hubiera sido la más adecuada.

Por tanto, al igual que lo que piensan otros autores (1-3), creemos que el manejo inicial de estos pacientes debería ser inicialmente conservador, siempre que el paciente se encuentre estable hemodinámicamente y no existan signos de infección del hematoma, que impliquen el ingreso en una unidad de cuidados intensivos, con el objetivo de monitorizar estrechamente las constantes vitales y los niveles de hemoglobina, asegurar un adecuado aporte de fluidos e incluso transfusión sanguínea en caso de importante descenso del hematocrito, asegurar un buen control analgésico incluso con utilización de mórficos y uso de antibióticos de amplio espectro para evitar el riesgo de infección del hematoma.

Se deben realizar escáners seriados para controlar la evolución del hematoma, y en caso de progresión del mismo se puede valorar la posibilidad de realizar bien una embolización selectiva de alguna rama de la arteria hepática en caso de objetivar algún signo de sangrado, bien la utilización de un drenaje de la colección con un *pig-tail*, hasta que se resuelva por completo el hematoma.

P. Priego, G. Rdríguez, A. Mena, N. Losa, A. Aguilera,  
C. Ramiro, E. Lisa, S. Conde y V. Fresneda

*Departamento de Cirugía General y del Aparato Digestivo.  
Hospital Ramón y Cajal. Madrid.*

#### Bibliografía

1. Ortega Deballon P, Fernández Lobato R, García Septiem J, et al. Liver hematoma following endoscopia retrograde cholangiopancreatography (ERCP). *Surg Endosc* 2000; 14: 767.
2. Horn TL, Pena LR. Subcapsular hepatic hematoma alter ERCP: case report and view. *Gastrointest Endosc* 2004; 59: 594-6.
3. Chi KD, Waxman I. Subcapsular hepatic hematoma after Guide Wire Injury During ERCP. *Endoscopy* 2004; 36: 1019-21.
4. Classen HR. Complications of diagnostic gastrointestinal endoscopy. *Endoscopy* 1990; 22: 229-33.
5. García Cano J, González Martín JA, Morillas Ariño J, Pérez Sola A. Complicaciones de la colangiopancreatografía retrógrada endoscópica. Estudio en una unidad pequeña de CPRE. *Rev Esp Enferm Dig* 2004; 96 (3): 163-73.